28-29-30 maggio 2015
Palazzo dei Congressi - Riva del Garda (TN)

Case Report: tumori professionali

Azienda Ospedaliera di Desio e Vimercate

Paolo Mascagni
Struttura Complessa di Medicina del Lavoro
Ospedale di Desio (Monza Brianza)

Università Vita-Salute San Raffaele

CASE REPORT: definizione

Un case report può essere definito come una dettagliata descrizione della situazione clinica osservata in un singolo individuo.

PIRAMIDE DELL'EVIDENZA SCIENTIFICA

CASE REPORT: storia

Percivall Pott (1714-1788) and Chimney Sweepers' Cancer of the Scrotum

JOHN R. BROWN and JOHN L. THORNTON

Ludwig Rehn
(1849-1930)
Four cases of bladder cancer in a group of 45 men engaged in the manufacture of fuchsin

CASE REPORT; storia recente

THE LANCET
Volume 318, No. 8247, p598–600, 19 September 1981

KAPOSI'S SARCOMA IN HOMOSEXUAL MEN—A REPORT OF EIGHT CASES

KennethB. Hymes, JeffreyB. Greene, Aaron Marcus, DanielC. William, Tony Cheung, NeilS. Prose, Harold Ballard, LindaJ. Laubenstein

Abstract

The clinical findings in eight young homosexual men in New York with Kaposi's sarcoma showed some unusual features. Unlike the form usually seen in North America and Europe, it affected younger men (4th decade rather than 7th decade); the skin lesions were generalised rather than being predominantly in the lower limbs, and the disease was more aggressive (survival of less than 20 months rather than 8-13 years). All eight had had a variety of sexually transmitted diseases. All those tested for cytomegalovirus antibodies and hepatitis B surface antigen or anti-hepatitis B antibody gave positive results. This unusual occurrence of Kaposi's sarcoma in a population much exposed to sexually transmissible diseases suggests that such exposure may play a role in its pathogenesis.

CASE REPORT: pro e contro

Nissen and Wynn *BMC Research Notes* 2014, **7**:264
http://www.biomedcentral.com/1756-0500/7/264

BMC Research Notes

RESEARCH ARTICLE Open Access

The clinical case report: a review of its merits and limitations

Trygve Nissen[1,2] and Rolf Wynn[1,3*]

CASE REPORT: pro e contro

PRO

- Nuove osservazioni
- Generazione di nuove ipotesi
- Ricerca di patologie rare
- Superamento di barriere etiche

CONTRO

- Non sono espresse quantità epidemiologiche
- Non sono estendibili considerazioni statistiche inferenziali
- Non è possibile generalizzare le conclusioni
- Rischio di iper-interpretazione del risultato

CASE REPORT: PRO

DLgs 81/08 e 106/09. Articolo 244 - Registrazione dei tumori

[...] 2. **I medici e le strutture sanitarie pubbliche e private**, nonché gli istituti previdenziali ed assicurativi pubblici o privati, che identificano **casi di neoplasie da loro ritenute attribuibili ad esposizioni lavorative ad agenti cancerogeni, ne danno segnalazione all'ISPESL**, tramite i Centri operativi regionali (COR) di cui al comma 1, trasmettendo le informazioni di cui al Decreto del Presidente del Consiglio dei Ministri 10 dicembre 2002, n. 308, che regola le modalità di tenuta del registro, di raccolta e trasmissione delle informazioni

CASE REPORT: tumori professionali

ESPOSIZIONE → **NEOPLASIA PROFESSIONALE**

NON NOTA
INATTESA
ATIPICA

NON NOTA
ORGANO BERSAGLIO INSOLITO
NUOVA IPOTESI PATOGENETICA

CASE REPORT: descrizione di nuove patologie associate a vecchie esposizioni

Maschio di 68 anni

Accesso in ospedale per dolore all'emitorace sinistro

La TAC ha mostrato una massa surrenale di 7 cm con calcificazioni intraparenchimali e enhancement disomogeneo in contatto con la parete gastrica, la vena renale sinistra e i vasi splenici

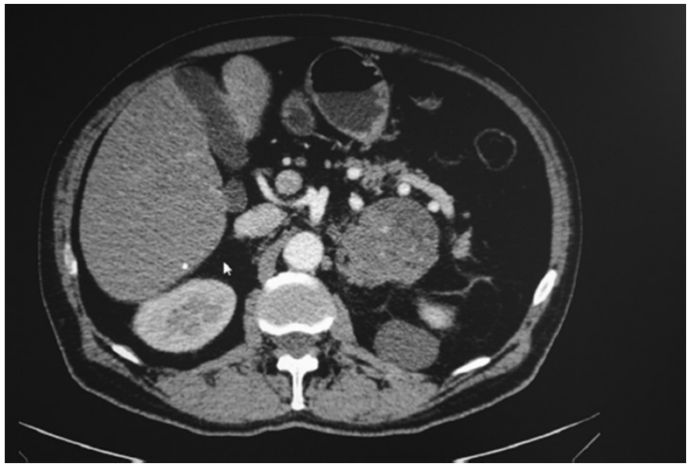

CASE REPORT: descrizione di nuove patologie associate a vecchie esposizioni

Il preparato istologico (ematossilina-eosina) ha mostrato una neoplasia caratterizzata da cellule endoteliali a prevalenza epitelioide che formano canali rudimentali.
Il tessuto surrenale non neoplastico era diffusamente iperplastico.

DIAGNOSI: angiosarcoma epiteliode della griandola surrenale

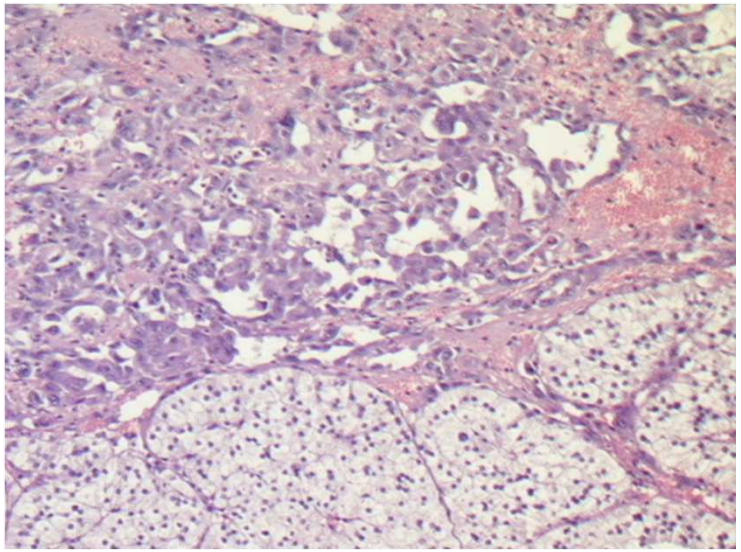

CASE REPORT: descrizione di nuove patologie associate a vecchie esposizioni

L'uomo aveva lavorato alla produzione di compressori dal 1962 al 1972 in un impianto di stoccaggio di cloruro di vinile (CV). Luomo risultata esposto a> 500 ppm di CV dal 1970 al 1972. Dal 1988 al 1993 ha lavorato alla produzione tubi in cloruro di polivinile (PVC) (materiale di recupero).

CASE REPORT: descrizione di nuove patologie associate a vecchie esposizioni

L'angiosarcoma è un raro tumore maligno (< 1% dei sarcomi) principalmente localizzato nella cute e nei tessuti molli superficiali. E' stato descritto in diverse sedi fra cui mammella, tiroide, cuore, polmone, arterie polmonari, fegato, milza, rene, surrene, utero, ovaio, vagina, testicolo, osso, e membrane sierose.

Tra i fattori causali vi sono l'esposizione all'arsenico, all'ossido di torio, al cloruro di vinile monomero e la radioterapia.

Dagli anni '70 si sono succedute le segnalazioni di un rapporto distinto fra l'esposizione a CVM e l'angiosarcoma epatico

CASE REPORT: descrizione di nuove patologie associate a vecchie esposizioni

L'eziologia dell'angiosarcoma epiteliode rimane sconosciuta. Ci sono solo quattro casi descritti in letteratura in cui il tumore poteva essere collegato con prolungata esposizione a insetticidi arsenicali.

CASE REPORT: descrizione di nuove patologie associate a vecchie esposizioni

Industrial Health 2014, **52**, 66–70

Case Report

A Vinyl Chloride-exposed Worker with an Adrenal Gland Angiosarcoma: A Case Report

Mario CRISCUOLO[1], Jacqueline VALERIO[1], Maria Elena GIANICOLO[3]*, Emilio A.L GIANICOLO[4,5] and Maurizio PORTALURI[2,4]

"This is the first published report of adrenal angiosarcoma diagnosed in a worker exposed to VC."

CASE REPORT: descrizione di esposizioni anomale

PAZIENTE 1

Maschio di 53 anni, giunto a valutazione ORL dopo aver notato una tumefazione laterocervicale destra e una lesione alla sua tonsilla destra.

I suoi sintomi erano iniziati un paio di mesi e consistevano in astenia.

L'obiettività ha evidenziato ipertrofia della tonsilla destra e un piccolo nodulo in corrispondenza della faccia posteriore della mandibola nel lato di destra.

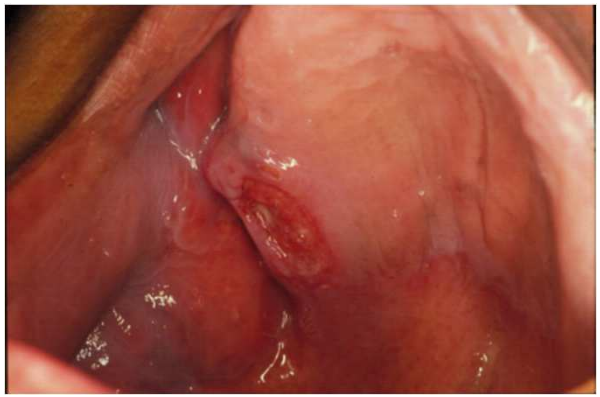

CASE REPORT: descrizione di esposizioni anomale

PAZIENTE 1

La TAC ha svelato un nodulo della tonsilla destra di 2.2 cm che si estendeva nel palato molle. Positivo anche il riscontro di un linfonodo di 2 cm di diametro.

La biopsia della tonsilla destra ha consentito di porre diagnosi di **carcinoma a cellule squamose scarsamente differenziato.**

Stadiazione T2N1M0.

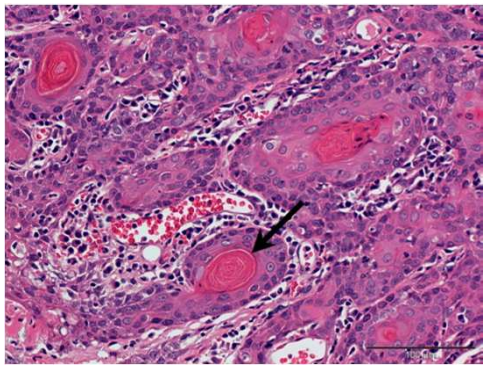

CASE REPORT: descrizione di esposizioni anomale

PAZIENTE 2

Maschio, 62 anni.

Giunge a visita ORL per comparsa da parecchie settimane di senso di corpo estraneo alla deglutizione.

La biopsia della base della lingua ha dimostrato trattarsi di **carcinoma a cellule squamose**

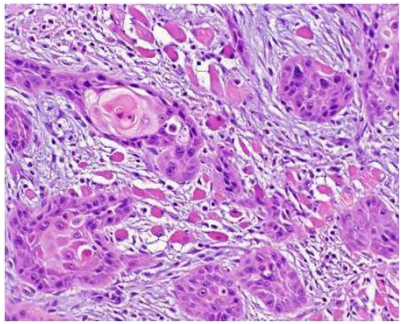

CASE REPORT: descrizione di esposizioni anomale

Le lesioni di entrambi i pazienti erano positive per Papilloma Virus Umano (HPV type 16)

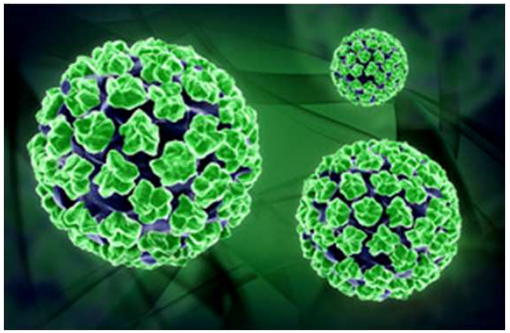

Non sono risultate significative esposizioni extraprofessionali

CASE REPORT: descrizione di esposizioni anomale

PAZIENTE 1

Di professione ginecologo con attività chirurgica da oltre 20 anni con impiego di elettrobisturi ed ablazione laser di oltre 3000 lesioni displastiche cervicali e e vulvari. La maggior parte di queste procedure sono riferite essere state eseguite in un ambiente senza ventilazione adeguata o uso di maschera.

PAZIENTE 2

Di professione ginecologo da 30 con attività con impiego di laser CO_2 ed elettrobisturi. Scarsa ventilazione.

CASE REPORT: descrizione di esposizioni anomale

Rioux *et al. Journal of Otolaryngology - Head and Neck Surgery* 2013, **42**:54
http://www.journalotohns.com/content/42/1/54

JOURNAL OF OTOLARYNGOLOGY - HEAD & NECK SURGERY

CASE REPORT Open Access

HPV positive tonsillar cancer in two laser surgeons: case reports

Margo Rioux[1], Andrea Garland[2*], Duncan Webster[2] and Edward Reardon[2]

"This case report describes, to our knowledge, the first cases of HPV-16 positive oropharyngeal squamous cell carcinomas in two surgeons following long-term occupational laser plume exposure."

CASE REPORT: presentazione e decorso anomali

Femmina di 27 anni.

Presentava dolore di schiena ricorrente e mancanza di respiro. Il dolore era irradiato al fianco destro, intenso, tale da risturbarle il riposo.

La radiografia del torace eseguita 6 mesi dopo la presentazione era negativa.

Circa 1 anno e mezzo dopo l'insorgenza dei disturbi ha approfondito gli accertamenti con visita ortopedica e TC senza diagnosi conclusiva.

Terapia fisica senza alcun miglioramento.

CASE REPORT: presentazione e decorso anomali

A dodici mesi dall'esordio, la radiografia del torace mostrava minime modifiche interstiziali tra cui alcune piccole strie periferiche soprattutto ai campi inferiori a destra. Questi segni sono stati trascurati.

La spirometria non era significativa.

Quattordici mesi dopo l'insorgenza dei sintomi, ha cominciato a perdere peso e appetito.

La CT dell'addome e del torace e la risonanza magnetica dimostrava ispessimento pleurico destro e strie polmonari omolaterali.

CASE REPORT: presentazione e decorso anomali

La biopsia da toracoscopia transpleurica e la successiva pneumectomia extrapleurica destra hanno svelato mesotelioma pleurico (variante epiteliode) T1b N0 M0 (conformemente allo standard internazionale) ed asbestosi

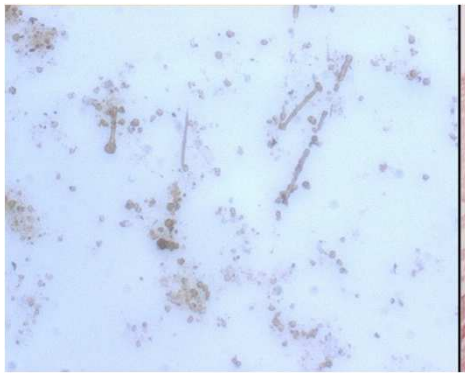

CA da citospin

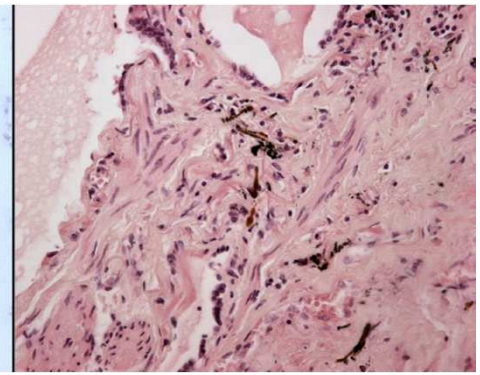

Fibre di amianto/tessuto polmonare

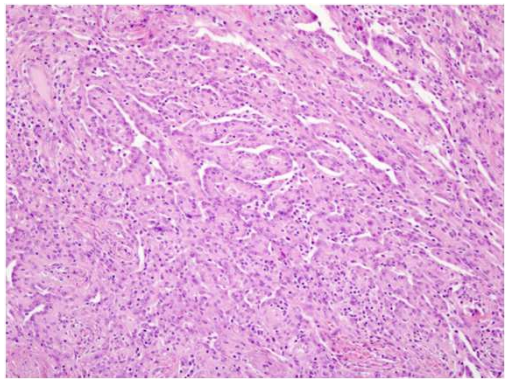

mesotelioma pleurico (variante epiteliode)

CASE REPORT: presentazione e decorso anomali

Quattordici anni dalla presentazione la paziente è in remissione, si mantiene al lavoro e ha portato a termine una gravidanza.

CASE REPORT: presentazione e decorso anomali

L'esposizione ad amianto è iniziata nel 1996 all'età di 20 quando ha intrapreso la carriera militare ed è durata 6 anni.

Il contatto con la fibra è stato dimostrato essere dovuto alla presenza di asbesto nel materiale fono isolante negli ambienti di lavoro (90% crisotilo, 10% anfiboli).

CASE REPORT: presentazione e decorso anomali

Bitchatchi *et al. Diagnostic Pathology* 2010, **5**:81
http://www.diagnosticpathology.org/content/5/1/81

DIAGNOSTIC PATHOLOGY

CASE REPORT Open Access

Mesothelioma and asbestosis in a young woman following occupational asbestos exposure: Short latency and long survival: Case Report

Enrique Bitchatchi[1*], Klaus Kayser[2], Marina Perelman[3], Elihu D Richter[1]

"This patient was diagnosed with asbestosis and mesothelioma eight and one-half years following asbestos exposure independently reported at the time of its occurrence. She has survived twelve years post diagnosis and resection. Although unexpected longevity has been reported elsewhere [33,34], ***we have no explanation for the long survival despite the very short latency****."*

CASE REPORT: necessità di riconsiderare il caso

Soggetto di genere maschile, anni 44

Abitudine al fumo di sigaretta: 20 sig/die dal 1990 al 2007

2013 Diagnosi di neoformazione vegetante del vestibolo nasale.

Diagnosi istologica: **Carcinoma squamocellulare del vestibolo della cavità nasale**, pT1, G1, p Nx.

CASE REPORT: necessità di riconsiderare il caso

1989 assunzione presso azienda produttrice di vernici e pigmenti nel 1989 - 1992 reparto finitura.
1992- 2006 verniciatura liquida (pigmenti a base di cromo esavalente)
2006-2013 verniciatura a polvere.

1996 CrU IT <0.5 µg/l, FT <0.5 µg/l
1997 CrU IT <0.5 µg/l, FT <0.5 µg/l
1998 CrU FT 1.1 µg/gr creat.

CASE REPORT: necessità di riconsiderare il caso

CHROMIUM (VI) COMPOUNDS

Chromium (VI) compounds were considered by previous IARC Working Groups in 1972, 1979, 1982, 1987, and 1989 (IARC, 1973, 1979, 1980, 1982, 1987, 1990). Since that time, new data have become available, these have been incorporated in the *Monograph*, and taken into consideration in the present evaluation.

5. Evaluation

There is *sufficient evidence* in humans for the carcinogenicity of chromium (VI) compounds. Chromium (VI) compounds cause cancer of the lung. Also positive associations have been observed between exposure to Chromium (VI) compounds and cancer of the nose and nasal sinuses.

There is *sufficient evidence* in experimental animals for the carcinogenicity of chromium (VI) compounds.

Chromium (VI) compounds are *carcinogenic to humans (Group 1).*

CASE REPORT: necessità di riconsiderare il caso

UpToDate® Official reprint from UpToDate®
www.uptodate.com ©2015 UpToDate®

Wolters Kluwer

Cancer of the nasal vestibule

Authors
Anamaria R Yeung, MD
Robert J Amdur, MD
John W Werning, MD, DMD, FACS

Section Editors
Bruce E Brockstein, MD
Marshall R Posner, MD
David M Brizel, MD

Deputy Editor
Michael E Ross, MD

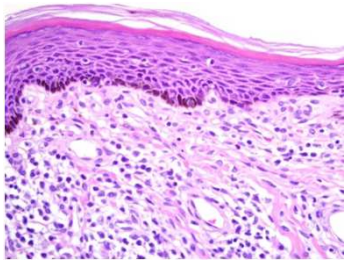

INTRODUCTION

Cancers of the nasal vestibule are rare and account for less than 1 percent of all tumors of the head and neck [1]. The nasal vestibule is separated anatomically from the nasal cavity by the limen nasi. Cancers originating from the nasal vestibule behave like squamous cell cancers of skin and have different clinical behavior compared with tumors arising in the nasal cavity. Thus, these tumors should be considered separately for the purposes of diagnosis and treatment.

PRESENTATION

Tumors arising in the nasal vestibule typically are squamous cell carcinomas that have a natural history similar to that of squamous cell skin cancer. Other types of skin cancers such as basal cell carcinoma and melanoma can also arise in the nasal vestibule.

CASE REPORT: necessità di riconsiderare il caso

Criteri di Causalità (Hill B, 1965)

1) Forza dell'associazione	SMR, SIR, PMR, SRR, OR
2) Accordo tra diversi studi	Conferma dell'associazione
3) Relazione dose-risposta	Relazione tra esposizione ed RR
4) Relazione cronologica	Latenza
5) Specificità	Sito / i neoplastici
6) Plausibilità biologica	Secondo schema conoscitivo preesistente
7) Coerenza	Evoluzione temporale esposizione-incidenza neoplasia
8) Dimostrazione sperimentale	Conferma in studi controllati
9) Analogia	Per associazioni non segnalate in precedenza tra quadri clinici e sostanze simili

CONCLUSIONI

Lo studio e la pubblicazione di case report mantengono un ruolo attuale nella cancerogenesi occupazionale.

In questo senso i principali vantaggi sono:

- ✓ riscontrare novità
- ✓ generare ipotesi
- ✓ più facile applicazione in situazioni in cui altre tipologie di ricerca non possono essere intraprese